SDD 127 Sujet n°1

Spécialité : Médecine d'Urgence / Réanimation

Date : 15/10/2023
Auteur : LACAMPAGNE Thomas (DES Médecine Intensive - Réanimation Bordeaux ECN 2023)
Relecteur(s) : ELAYLI Robin (DES Psychiatrie Grenoble, ECN 2023), Lucie-Lou Vial (DES MAR, EN 2023)

Domaine d'apprentissage principal	Iconographie
Domaine d'apprentissage secondaire	Stratégie diagnostique
Item(s) en lien avec la station	ITEM 340 : Accident Vasculaire Cérébral, ITEM 101 : Paralysie faciale
Situation(s) de départ en lien avec la station	127. Paralysie Faciale
Matériel nécessaire à la station	- 2 chaise - 1 bureau - Les 5 photographies d'imageries - Un crayon - Une feuille de brouillon
Contexte de la station	Contexte de paralysie faciale venu aux urgence

ECOS TACFA
INSTRUCTIONS POUR LE/LA CANDIDAT.E

Contexte :
Vous êtes interne de garde aux urgences. Vous recevez Madame SATOMBE, âgée de 57 ans, amenée par les pompiers. En se réveillant, elle a noté qu'elle avait de grandes difficultés à parler ainsi qu'à enfiler sa robe de chambre. De plus, son mari lui aurait dit que son visage était déformé.

Constantes : TA à 198/100, FC à 103 bpm, Sp02 en AA à 98% avec une FR à 22 cycles/min, dextro à 1,04 g/L, apyrétique.

Votre examen neurologique retrouve :
- Une chute de la commissure labiale droite avec une fuite d'air lorsqu'elle gonfle la bouche
- Aphasie quasi complète non fluente
- Pas d'effacement des rides du front ni de signe de Charles Bell
- Une paralysie du visage accentuée lorsqu'on lui demande de sourire par rapport au rire spontané.
- Une perte de force du membre supérieur droit avec une force motrice à ⅘ aux principaux groupes musculaires, un Barré non tenu à droite, un Hoffman présent et des réflexes vifs.
- Une anesthésie fine et grossière au pique touche ainsi qu'un déficit de la pallesthésie au diapason sur le membre supérieur droit
- Le reste de l'examen neurologique est normal

L'examen cardio-pulmonaire est normal. L'ECG réalisé montre une tachycardie irrégulière à QRS fins sans onde P. Le bilan biologique est en attente.

ANTÉCÉDENTS :
- Tabagisme actif à 40 paquets/année
- 2 épisodes d'AIT avec prévention secondaire par Kardégic 75 mg
- HTA sous bi-thérapie anti-hypertensive (ramipril + hydrochlorothiazide)

Consignes :
Vous avez 8 minutes pour :
- Enoncer l'imagerie à réaliser ici, en précisant votre demande
- Analyser et interpréter l'iconographie mise à votre disposition
- Enoncer votre diagnostic précis

Vous ne devez pas :
- Examiner la patiente
- Écrire d'ordonnance
- Orienter la patiente pour la suite de la prise en charge

- Expliquer à la patiente cette situation

ECOS TACFA
GRILLE D'ÉVALUATION

Consigne(s) à l'évaluateur :

Aptitudes cliniques (max 15 items)		
Examen paraclinique demandé		
1.	Demande une IRM cérébrale	1 pt
2.	Demande les séquences suivantes (Au moins 4 sur 5 éléments) : - Diffusion - T2 FLAIR - Echo de gradient - TOF - Séquence de perfusion	1 pt
Analyse des imageries		
3.	Analyse l'imagerie A de la façon suivante (1 pt par élément): - L'image est une IRM de diffusion - Image en coupe axiale - Elle montre un hypersignal du territoire sylvien superficiel gauche	1 pt
4.	Analyse l'imagerie B de la façon suivante (1 pt par élément) : - L'image est une séquence FLAIR (T2 FLAIR) - Elle ne montre pas d'hypersignal donc l'AVC est précoce	1 pt
5.	Analyse l'image C de la façon suivante (1 pt par élément) : - L'image est une séquence T2* - L'image ne montre pas de saignement/hémorragie	1 pt
6.	Analyse l'image D de la façon suivante (1 pt par élément) : - L'image est une séquence TOF - Montre un thrombus dans l'artère cérébrale moyenne gauche	1 pt
Pose le diagnostic		
7.	Pose le diagnostic d'AVC	1 pt
8.	Caractérise l'AVC comme étant (0,5 pt par élément) ● Ischémique ● Sylvien ● Superficiel ● Gauche ● Précoce	1 pt

9.	Énonce la FA découverte sur l'ECG comme possible cause d'embolie.	1 pt

Communications et attitudes (ICI) (max 5 grilles)	
	8. APTITUDE À FAIRE LA SYNTHÈSE DES DONNÉES

Performance Insuffisante 0 point	**Performance Limite** 0,25 point	**Performance Satisfaisante** 0,5 point	**Performance Très Satisfaisante** 0,75 point	**Performance Remarquable** 1 point
N'arrive pas à faire ressortir les éléments nécessaires pour clarifier le problème	Fait ressortir les éléments nécessaires pour clarifier le problème quelquefois sans les justifier	Fait ressortir les éléments nécessaires pour clarifier le problème et justifie son raisonnement	Fait ressortir les éléments positifs et négatifs pour clarifier le problème et justifie son raisonnement	Agit avec assurance et sans erreur

TOTAL (/20)	**…/20 points**

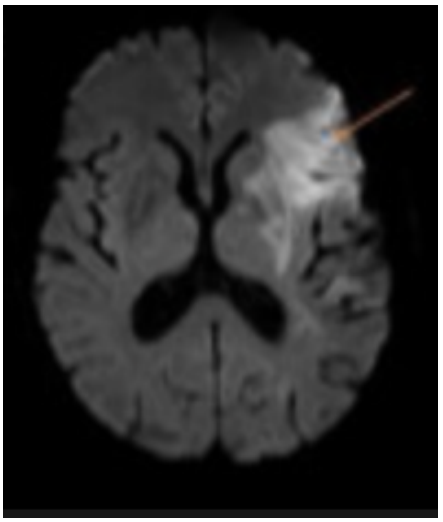	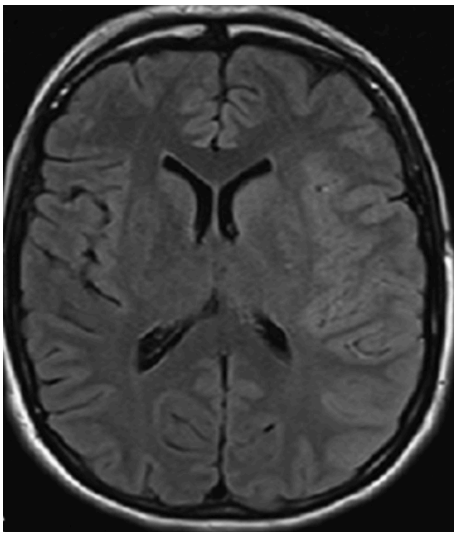
A	**B**
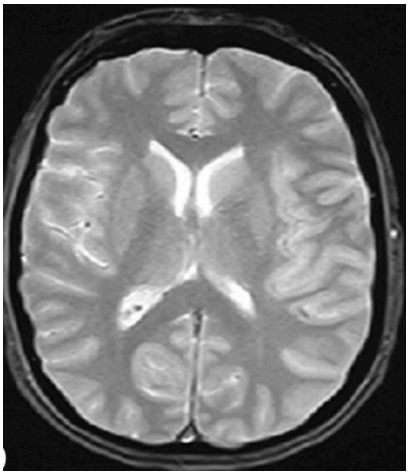	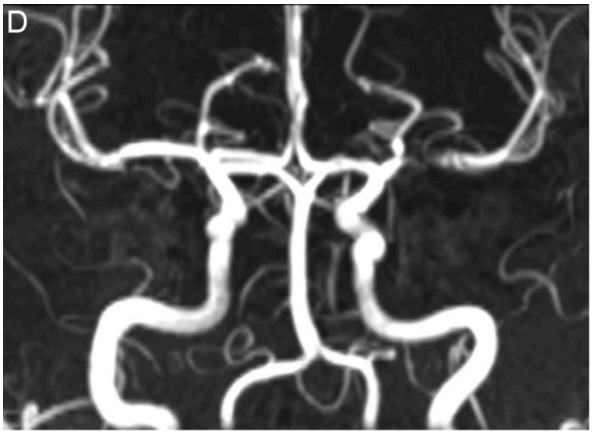
C	**D**

ECOS TACFA
SCÉNARIO PATIENT SIMULÉ

Consignes génériques pour le patient :

- Ce que tu peux dire spontanément ou sous condition est clairement indiqué
- Si le candidat pose une question dont la réponse ne se trouve pas dans le scénario, n'improvise pas et réponds « je ne sais pas » ou « c'est normal ».

Rappel du scénario du candidat :

Le candidat doit vous proposer de passer une IRM cérébrale et devra l'interpréter. Ensuite, il faudra qu'il oriente votre dossier vers un service de prise en charge

Plan de la station ECOS :

Vous êtes allongée.

<u>Phrase de démarrage du patient simulé (par <3) :</u>

Très bien docteur que voulez que je fasse comme examen

Identité du patient :

Madame SATOMBE 57 ans
1m59, 58kg

Comportement global :

ANXIEUSE ++++++
- Il faut vraiment essayer de mimer une aphasie motrice :

- *Difficulté à parler en butant sur les mots*
- *Un bras droit qui ne bouge pas du tout.*

Symptômes positifs :

- Aphasie non fluente (difficulté à parler/ à s'exprimer)
- Pas de force du membre supérieur droit

INQUIET +++++++++

Constantes :

- TA à 198/100, FC à 103 bpm
- Sp02 en AA à 98% avec une FR à 22 cycles/min
- Dextro à 1,04 g/L, apyrétique.

Antécédent personnel

- Tabagisme actif à 40 paquets/année
- 2 épisodes d'AIT
- HTA

Traitement

- KARDEGIC 75 mg (prévention secondaire d'AIT)
- Bi-thérapie anti-hypertensive : ramipril + hydrochlorothiazide

Déroulé de l'ECOS :

1ère partie : Imagerie de diagnostic.

- Le/la candidat.e doit demander une IRM. Si vous envoie faire un autre examen d'imagerie, lui dire en donnant l'imagerie : "Ils m'ont fait un autre examen qui était plus indiqué dans ce cas, une IRM je crois"
- Si le/la candidat.e ne vous envoie pas faire d'examen d'imagerie, dire "on m'a pourtant dit que je devais faire un examen d'imagerie"
- Si le/la candidat.e vous dit de faire uniquement une IRM, dire : "les radiologues demandent quelles séquences vous voulez pour l'IRM"

2ème partie : Interprétation des imageries

Le/La candidat.e doit demander de faire des imageries par IRM avec au moins 3 sur 5 des modalités de séquence d'imagerie, et recevra 4 images de votre part. Vous devrez donc étaler les 4 images fournies avec ce sujet d'ECOS sur le bureau à ce moment en disant une des phrases suivantes selon la situation.

- Si avait donné moins de 4 séquences, lui donner les images en disant : "Ils ont dit qu'ils ont fait des séquences à l'IRM en plus de celle que vous aviez

demandées”
- Si avait donné 4 séquences, dire “Ils m’ont dit avoir fait 4 séquences, je ne sais pas si ce sont celles que vous aviez demandées”
- Si avait donné plus de 4 séquences, dire “Ils n’ont fait que 4 séquences, je ne sais pas si ce sont celles que vous aviez demandées”

- Commencer à parler après que le candidat ait interprété l’image en lui disant “alors Docteur qu’est ce que j’ai ?”

ECOS TACFA

FEUILLET ORGANISATEUR (FACULTATIF)

Plan de la station ECOS :

- Un bureau avec deux chaises de part et d’autre
- Lorsque le candidat vous à donner l’examen à faire, étaler les 4 images disponibles avec le sujet sur le bureau devant le/la candidat.e, en disant une des phrases que vous devez dire plus haut.

Matériel nécessaire à la station :

- *Feuille de brouillon pour candidat*
- *Stylo pour candidat*
- *Feuille de brouillon pour évaluateur*
- *Stylo pour évaluateur*
- *4 imageries données*

Documents présents dans la station :

- *Feuilles d’évaluation de papier de secours*